(cc) BY

Бердалинова Акженис Кримгереевна
докторант
Умбетов Туракбай Жетенович
профессор
Западно-Казахстанский государственный
медицинский университет им. М. Оспанова
г. Актобе, Республика Казахстан

МИКРОАНАТОМИЧЕСКАЯ ОРГАНИЗАЦИЯ РЕГИОНАРНЫХ ЛИМФАТИЧЕСКИХ УЗЛОВ ПЕЧЕНИ ПРИ ХРОНИЧЕСКОЙ ИНТОКСИКАЦИИ ОРГАНИЗМА ТЕТРАБОРАТОМ НАТРИЯ

Аннотация*: в данной статье представлено исследование реакции регионарных лимфатических узлов печени на воздействия тетрабората натрия на организм животных. Хроническое отравление 50 белых, беспородных крыс-самцов проводили в течении 2-х месяцев ежедневным внутрибрюшинном введением физиологического раствора тетрабората натрия в дозе 150 мг/кг. Гистологические срезы окрашивались гематоксилин-эозином и азур II-эозином. Хроническая интоксикация организма тетраборатом натрия характеризовалась достоверным увеличением общей площади лимфатического узла. При этом в 2,4 раза возрастала площадь паракортикальной зоны. Более 2-х раз увеличивалась площадь лимфоидных узелков с центрами размножения. В 1,63 раза возрастала площадь мякотных тяжей, в 2,13 раза утолщалась капсула узла.*

Ключевые слова*: тетраборат натрия, регионарные лимфатические узлы, интоксикация.*

Введение. Лимфатические узлы – это биологические фильтры для протекающей через них тканевой жидкости (лимфы). В лимфатических узлах задерживаются, располагаются и уничтожаются погибшие в органах и тканях клетки и их частицы, а также попавшие в тело человека и животных опасные чужеродные элементы [1]. Под воздействием экзотоксикоза в лимфатическом ре-

гионе печени нарушается лимфатический дренаж во всех его звеньях [2]. Развивающие под воздействием токсических веществ нарушение гемато-лимфатического барьера в печени приводит к попаданию из пространств Диссе печени в регионарные лимфатические узлы клеточного детрита, элементов крови (эритроцитов, эозинофильных гранулоцитов), что повышает антигенную нагрузку на регионарные лимфатические узлы и способствует гибели клеток [3]. Современные условия жизнедеятельности человека характеризуется постоянно нарастающим прессингом на организм различных неблагоприятных факторов внешней среды. Загрязнение окружающей среды, начинающееся с локальных очагов в городах, промышленных центрах, сельскохозяйственных комплексах, постоянно стало приобретать региональный характер, в зависимости от вида промышленного производства. На территории Республики Казахстан образовались искусственно биохимические провинции: в Восточном Казахстане – свинцовая, цинковая, мышьяковая, в Шымкенте – фосфорно-свинцовая, в Жамбыле – фосфорная, в Актобе – хромовая, борная и т. д. [4]. Лимфатические узлы первыми после тканей органов подвергаются воздействию токсинов, продуктов обмена, инородных частиц, микроорганизмов, поэтому весьма актуальны исследования влияния этих факторов на структурную организацию их [5].

Цель исследования – изучение воздействия тетрабората натрия, как ксенобиотика на регионарные лимфатические узлы печени крыс.

Материалы и методы исследования: Исследование проводилось на 50 беспородных белых крысах – самцах (10 интактные, 20 контрольные, 20 экспериментальные). Материалом исследования были регионарные лимфатические узлы печени. Экспериментальным животным в течении 2-х месяцев внутрибрюшинно вводился тетраборат натрия в дозе 150 мг/кг (1/30 ЛD50) физиологическом растворе, в объеме 1–2 мл. Контрольным животным в те же сроки вводился внутрибрюшинно 1–2 мл физиологического раствора. Выведение животных из эксперимента осуществляли методом декапитации после 2-х месячного хронического отравления тетраборатом натрия. Все манипуляции с животными проводились на основании разрешения этического комитета Западно-Казахстанского

государственного медицинского университета имени Марата Оспанова (протокол №1 от 25 декабря 2009 года). После гистологической проводки парафиновые срезы, сделанные вдоль длинной оси лимфоузла, толщиной 7–8 мкм окрашивали гематоксилин – эозином и азур II – эозином. Работали бинокулярным микроскопом Leica DM 1000 + камера цифр Leica DFC290, страна производитель: Китай, Завод изготовитель: Leica Microsystems Ltd. Shanghai, год выпуска 07.2008. С помощью окулярной сетки (256 точек) методом наложения определяли площади функциональных зон лимфатического узла: общую площадь лимфоузла, капсулы, краевого синуса, коркового плато, паракортикальной зоны, лимфоидных узелки без центров размножения, лимфоидных узелки с центрами размножения, мякотных тяжей, мозговых синусов. Статистическая обработка полученных данных исследования проводилась по программе Statistica 10. Анализ результатов проводился с использованием средней арифметической, ошибки средней, критерия Стьюдента. Значимыми считали различия между средними показателями при $P \leq 0,05$.

Результаты и обсуждение. При хронической интоксикации организма тетраборатом натрия происходит достоверное увеличение общей площади печеночного лимфатического узла до 3,475 ± 0,314 мм² (в норме 2,735 ± 0,279 мм²). Со стороны паренхимы наблюдается достоверное уменьшение площади коркового плато (рис. 1) до 0,805 ± 0,091 мм² (в норме 1,047 ± 0,043 мм²). Резко возрастает площадь паракортикальной зоны, увеличиваясь почти в 2,4 раза (рис. 2). Уменьшается площадь лимфоидных узелков без центра размножения в 1,27 раза. Соответственно снижается их количество на 30%. Более 2-х раз возрастает площадь лимфоидных узелков с центрами размножения (рис. 1), при увеличении их численности в 1,34 раза.

В 1,63 раза возрастала площадь мякотных тяжей. Площади коркового и мозговых синусов (рис. 3) достоверно уменьшались, составляя 0,085 ± 0,009 мм² и 0,655 ± 0,061 мм² (в норме соответственно 0,099 ± 0,012 мм²и 0,492 ± 0,051 мм²). Со стороны стромальных элементов лимфатического узла (капсулы) отмечается ее утолщение в 2,13 раза (рис. 4).

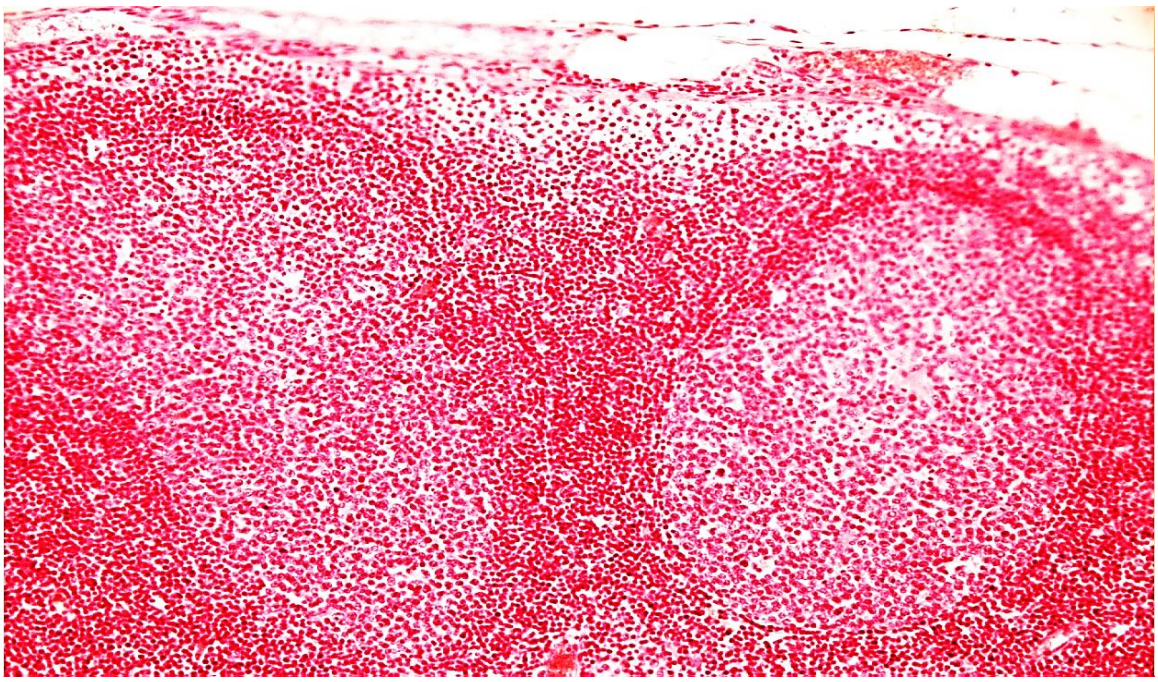

Рис. 1. Сужение площади коркового плато и увеличение площади лимфоидных узелков с центрами размножения после 2-х месячного воздействия тетраборатом натрия. Окраска: гематоксилин – эозином. Ув. 200.

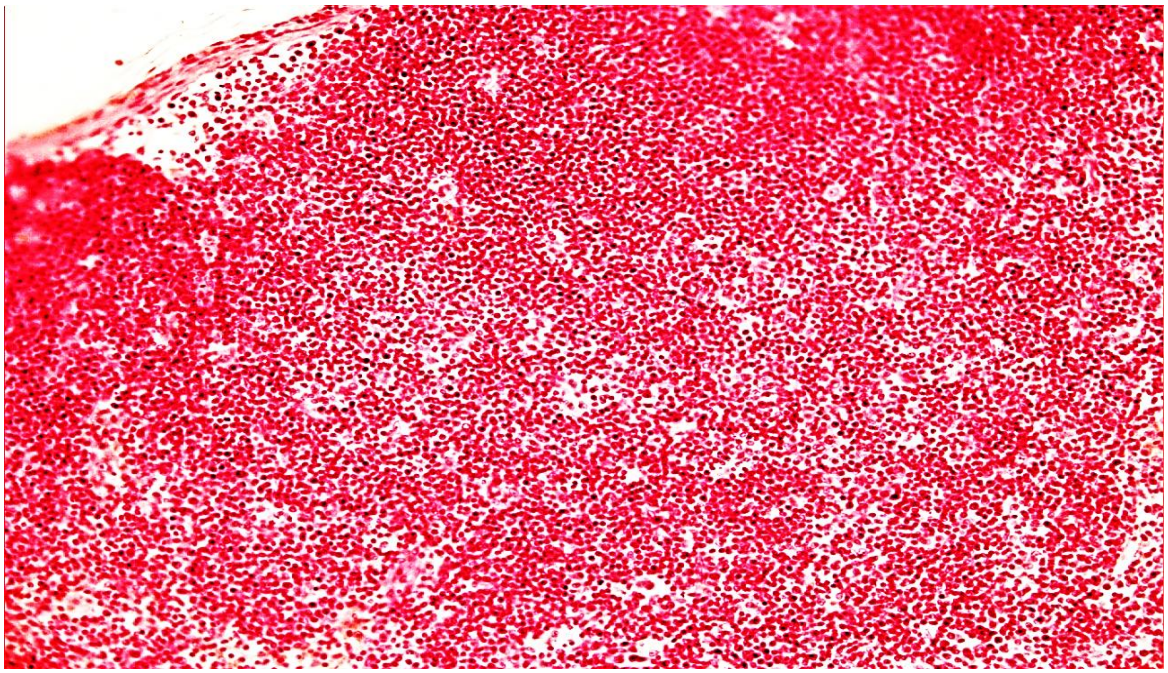

Рис. 2. Утолщение паракортикальной зоны лимфатического узла после 2-х месячного воздействия тетраборатом натрия. Окраска: гематоксилин – эозином. Ув. 200.

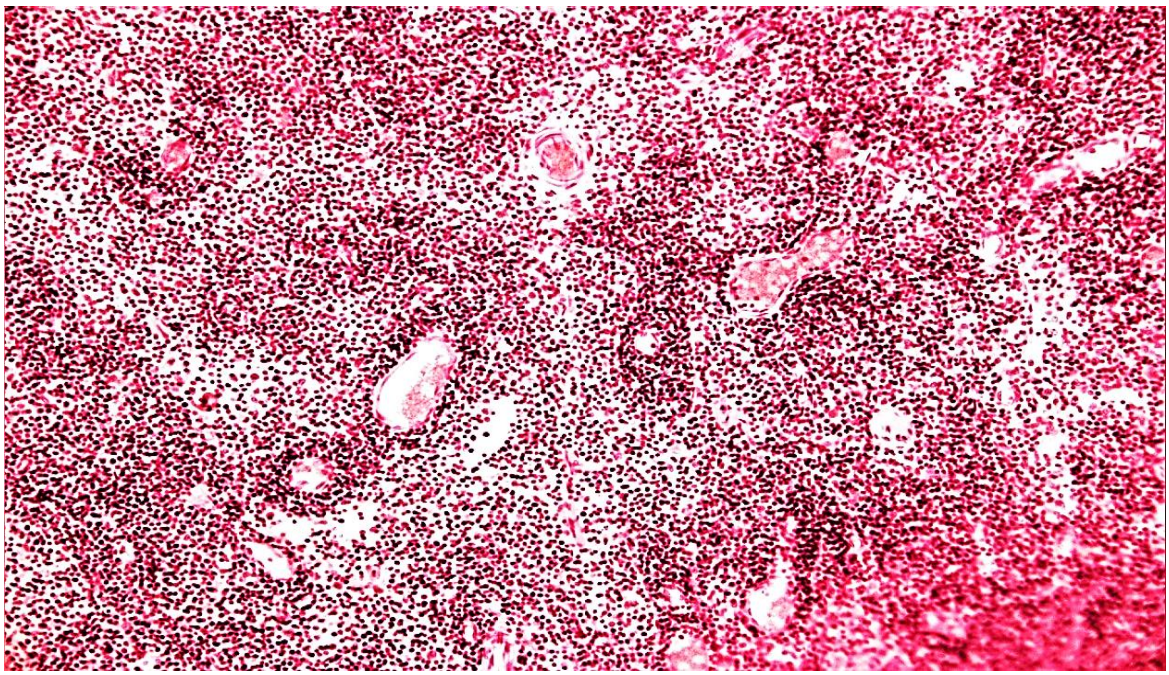

Рис. 3. Сужение мозговых синусов печеночного лимфатического узла после 2-х месячного воздействия тетраборатом натрия. Окраска: азур II – эозин. Ув. 200.



Рис. 4. Утолщение капсулы лимфатического узла после 2-х месячного воздействия тетраборатом натрия. Окраска: гематоксилин – эозином. Ув. 200.

Обобщая результаты исследования надо отметить, что после 2-х месячной интоксикации организма крысы происходит достоверное увеличение общей площади лимфатического узла. При этом площади одних структурных образований

достоверно увеличивались (капсула, паракортикальная зона, лимфоидные узелки с центрами размножения, мякотные тяжи), а площади других структурных образований достоверно уменьшались (краевой синус, корковое плато, лимфоидные узелки без центров размножения, мозговые синусы). Происходило достоверное увеличение численности лимфоидных узелков с центрами размножения, при достоверном уменьшении численности лимфоидных узелков без центров размножения. Эти данные подтверждают результаты исследования предыдущих автора [6; 7].

Выводы.

Хроническая интоксикация организма крысы тетраборатом натрия приводит к достоверному увеличению функциональных зон, отвечающих как за клеточный (паракортикальная зона), так и за гуморальный (лимфоидные узелки, мякотные тяжи) иммунитет. Такая реакция ведет к повышению резистентности организма и является компенсаторно-приспособительным процессом.

Список литературы

1. Сапин М.Р. Лимфатическая система и ее роль в иммунных процессах // Морфология: Материалы докладов XI конгресса международной ассоциации морфологов. г. Самара, 29–31 мая 2012 г. – СПб., 2012. – №3. – Т. 141. – С. 139.

2. Марупов А.М. Эндотоксикоз при острых экзогенных отравлениях (обзор литературы) / А.М. Марупов, Е.Ж. Лужников, Ю.С. Гольдфарб // Токсикологический вестник. – 2004. – №2. – С. 2–8.

3. Мичурина С.В. Влияние функциональной эпифиз эктомии на морфологическую организацию лимфатического региона печени и механизмы программируемой кеточной гибели / С.В. Мичурина // Фундаментальные проблемы лимфологии и клеточной биологии (X Международная конференция). – Новосибирск, 2011. – С. 202–204.

4. Жакашов Н.Ж. Эколого-гигиеническая характеристика промышленных центров Республики Казахстан / Н.И. Жакашов, Т.К. Калженов // Проблемы экологической медицины: Материалы конференции. – Алматы, 1993. – Ч. 1. – С. 93–96.

5. Путалова И.Н. Морфогенез регионарных лимфоидных скоплений подвздошной кишки после курса введения бортезомиба / И.Н. Путалова., Н.И. Сиденко. Морфология: Материалы докладов III Эмбриологического симпозиума Всероссийского научного медицинского общества анатомов, гистологов, эмбриологов «Югра-эмбрио–2011. Закономерности эмбриофетальных морфогенезов у человека и позвоночных животных». – Ханты-Мансийск, 2011. – №5. – Т. 140. – С. 110.

6. Rosenbruch M. Inhalation of amorphous silica – morphological and morphometric evaluation of lung associated lymph-nodes in rats / Experimental and toxicologic pathology. – Germany, 2004. – Vol. 44. – Is. 1. – P. 10–14.

7. Пугач П.В. Об особенностях структуры краниальных брыжеечных лимфатических узлов у новорожденных крыс после пренатального воздействия / П.В. Пугач, С.В. Круглов, Н.Р. Карелина // Морфология. – 2013. – Т. 144. – №4. – С. 30–35.