(cc) BY

Слащёв Антон Юрьевич
студент
Богданова Алина Евгеньевна
студентка
Дарбинян Адуник Артёмович
канд. ветеринар. наук, доцент
Самчук Валерий Иванович
канд. ветеринар. наук, доцент
Институт ветеринарной
медицины и биотехнологии
ФГБОУ ВО «Омский государственный аграрный
университет им. П.А. Столыпина»
г. Омск, Омская область

СТАБИЛИЗАЦИЯ КРЕСТООБРАЗНОЙ СВЯЗКИ ПРИ НЕПОВРЕЖДЁННОМ КОЛЕННОМ СУСТАВЕ С ПОМОЩЬЮ ЛАТЕРАЛЬНОГО ФАБЕЛЛО-ТИБИАЛЬНОГО ШВА

Аннотация*: в данной научно-исследовательской работе рассматривается проведение хирургической операции по стабилизации коленного сустава при разрыве крестообразной связки с помощью наложения фабелло-тибиального шва.*

Ключевые слова*: разрыв крестообразной связки, реконструкция, стабилизация, коленный сустав, собаки, ветеринарная хирургия.*

Повреждение крестообразной связки создаёт нестабильность коленного сустава, что впоследствии приводит к деструктивным процессам, которые интерпретируются как остеоартроз.

Разрыв и надрыв крестообразной связки является одной из наиболее частых причин хромоты на тазовую конечность и одной из главных причин развития остеоартроза в коленном суставе.

Данная патология, чаще всего, диагностируется у собак вследствие травматизма и имеет широкое распространение среди всех пород.

Тем не менее, прослеживается определённая породная предрасположенность к разрыву у отдельных пород собак [1]

Причинами заболевания могут являться:

– травмы;

– деструктивные поражения;

– иммунологические факторы;

– коллагеноз.

Главная функция крестообразной связки – обеспечение стабильности коленного сустава, которая ограничивает внутренне вращение, препятствует смещению большеберцовой кости вперёд и ограничивает чрезмерное разгибание [2]

Целью проведения данного оперативного вмешательства стабилизация коленного сустава и улучшение качества жизни животного с последующим определением промежутка времени послеоперационного периода, в котором будет наблюдаться положительный эффект проведённой операции.

Материалом для проведения оперативного вмешательства послужили животные, принадлежащие частным владельцам города Омска, которые обращались за ветеринарной помощью в Научно-исследовательский учебный центр Института ветеринарной медицины и биотехнологий Омского ГАУ в период с 2015 по 2016 год.

В подопытную группу вошло 5 животных (1 – немецкая овчарка, 2 – йоркширских терьера, 1 – американский кокер – спаниель, 1 – стаффордширский терьер).

Ход операции складывается из следующих этапов:

1. Животное фиксирует в боковом положении так, чтобы больная конечность была сверху (рис. 1).

2. Производится подготовка операционного поля по общепринятой методике (рис. 1).

3. Производится послойный медиальный разрез (рис. 2, 3).

4. Разрез фасции включает элевацию краниальной большеберцовой мышцы с латеральной поверхности выступа большеберцовой кости и освобождение фасции с проксимального участка большеберцовой кости (рис. 4).

5. Затем производится элевация небольшого участка периоста с медиальной поверхности выступа большеберцовой кости, в этом выступе просверливаются два поперечных канала так, чтобы сверло дрели вышло медиально на обнажённом участке (рис. 5).

6. После этого вводится небольшой петлепроводник, который располагается проксимально по отношению к фабелле, он проводится вокруг неё так, чтобы вновь выйти через мягкие ткани латерально по отношению к коленному суставу (рис. 6).

7. Оба конца нити проводятся через перфорированные каналы в гребне большеберцовой кости.

Лоскут нити из дистального канала в гребне при помощи петлепроводника вводится за латеральную фабеллу, огибает её и через перфорированное отверстие в мягких тканях выводится наружу (рис. 7, 8).

8. Далее проведённый вокруг латеральной фабеллы конец нити перевязывается с концом нити из проксимального канала в гребне большеберцовой кости квадратными узлами несколько раз (рис. 9, 10).

9. После наложения шва производится реплантация периостального лоскута на медиальной поверхности большеберцовой кости, который закрывает собой нити.

Фасция краниальной большеберцовой кости также реплантируется перекрёстным матрацным швом (рис. 11).

10. Латеральная фасция прикрепляется нити и дублируется за счёт наложения нескольких матрацных швов, после чего накладывается простой непрерывный шов вдоль оставшегося свободного края.

Кожный покров зашивается путём наложения 7–8 узловатых швов из лавсановой нити (рис. 11).

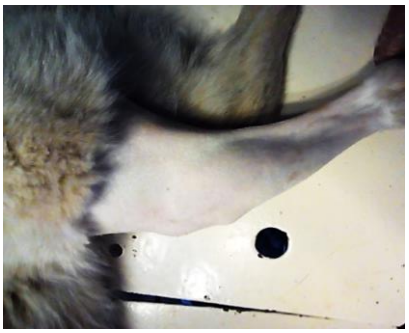
Рис. 1

Рис. 2

Рис. 3

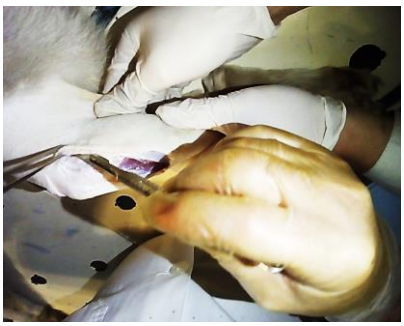
Рис. 4

Рис. 5

Рис. 6


Рис. 7

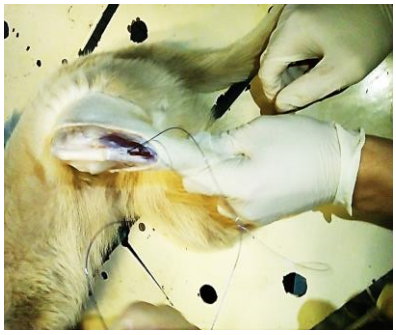
Рис. 8

Рис. 9

Рис. 10

Рис. 11

Таблица №1

Порода	30 дней	60 дней	90 дней
Йоркширский терьер	–	+	+
Йоркширский терьер	–	+	+
Стаффордширский терьер	–	–	+

Американский кокер – спаниель	–	–	–
Немецкая овчарка	–	–	+

Исходя из данных таблицы №1, можно сделать вывод, что после проведения оперативного вмешательства, с соблюдением всех рекомендаций по проведению реабилитационного периода, заметный положительный эффект появляется у собак декоративных пород спустя два месяца, в то время, как у собак более крупных пород он становится заметным лишь по истечению трёх месяцев.

Тем не менее, данная операция является довольно травматичной и не всегда приносит желаемый результат.

Список литературы

1. Curtis R.J. Reconstruction of the anterior cruciate ligament with freeze dried fascia lata allografts in dogs / R.J. Curtis, J.C. Delee, D.J. Drez [Электронный ресурс]. – Режим доступа: http://www.ncbi.nlm.nih.gov/pubmed/4073349

2. Arnoczky P. Steven. Cruciate Ligament Rupture and Associated Injuries / Steven P. Arnoczky [Электронный ресурс]. – Режим доступа: http://cal.vet.upenn.edu/projects/saortho/chapter_80/80mast.html