(cc) BY

Слащёв Антон Юрьевич
ветеринарный врач
Университетская ветеринарная клиника
ФГБОУ ВО «Омский государственный аграрный университет
им. П.А. Столыпина»
г. Омск, Омская область
Левин Александр Алексеевич
студент
Институт ветеринарной медицины и биотехнологии
ФГБОУ ВО «Омский государственный аграрный университет
им. П.А. Столыпина»
г. Омск, Омская область

МАЛАССЕЗИОЗ У СОБАК

Аннотация*: в статье рассмотрена микроскопическая картина малассезиоза у собак.*

Ключевые слова*: заразные болезни, мелкие домашние животные, малассезиоз, микроскопия, грибковые заболевания.*

Malassezia pachydermatis – симбиотический микроорганизм рода дрожжевых грибков, который располагается на кожном покрове животных, чаще всего регистрируется у собак. Малассезия является привычным и постоянным обитателем кожных покровов у здоровых собак [2].

В обычных случаях сосуществование микроскопического грибка и млекопитающего выгодно обоим организмам – грибок получает тёплую и защищённую среду, а на кожном покрове собаки формируется особая микрофлора, препятствующая проникновению возбудителей опасных инфекций [1].

Грибок часто обычно находится в наружном слуховом проходе, в межпальцевом пространстве, параанальных синусах, влагалище или прямой кишке здоровых собак. Заболеванию подвержены все животные, независимо от возраста и пола [2].

Content is licensed under the Creative Commons Attribution 4.0 license (CC-BY 4.0)

Цель данной статьи – рассмотреть микроскопическую картину малассезиоза у собак.

Для достижения поставленной цели был определён ряд *задач:*

– провести физикальный осмотр больных животных;

– провести микроскопию окрашенного мазка.

Материалом для исследования послужил экссудат из слухового прохода, взятый у больных животных.

Методы исследования

1. Клинический метод исследования;

2. Микроскопия мазка проводилась под микроскопом «Альтами 104».

Результаты собственных исследований

Объектом исследования послужили животные, принадлежащие частным владельцам города Омска, обращавшиеся за ветеринарной помощью в Университетскую ветеринарную клинику Омского ГАУ в период с апреля 2019 года по сентябрь 2019 года. Всего зарегистрировано 30 случаев заболевания.

При проведении клинического осмотра у животных с данной патологией была отмечена общая симптоматика:

– зуд;

– покраснение слизистых, кожно-слизистых и кожных зон;

– локальный двусторонний дерматит ушных раковин;

– гиперпигментация кожного покрова;

– себорея;

Мазок фиксируется естественным способом, окрашивается по Граму. При микроскопии в поле зрения визуализируются малассезии овальной формы или формы земляного ореха *(рис. 1).*

Содержимое доступно по лицензии Creative Commons Attribution 4.0 license (CC-BY 4.0)

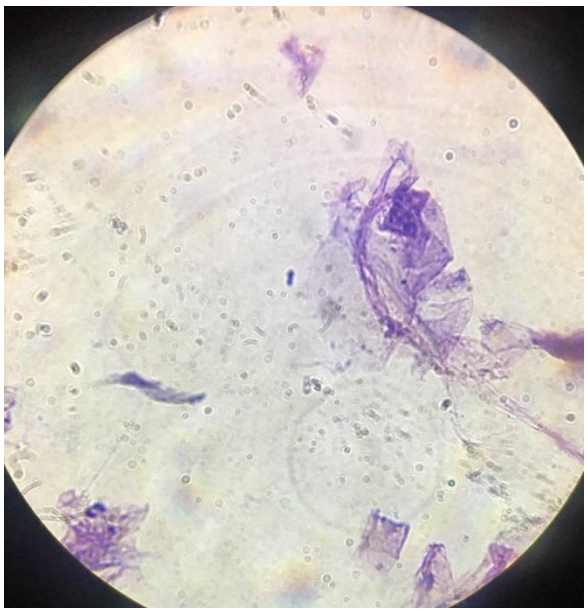

Рис. 1. Малассезия под микроскопом

При лечении грибковой инфекции используется системная противогрибковая терапия и местные обработки препаратами.

Общая профилактика малассезиоза заключается в повышении неспецифической резистентности и проведению лабораторных исследований, для своевременной и правильной постановки диагноза.

Список литературы

1. Carlotti Didier-Noël. Malassezia Dermatitis in the Dog [Электронный ресурс]. – Режим доступа: www.vin.com/apputil/content/defaultadv1.aspx?pId=11196&meta=Generic&id=3854196

2. Farricelli A. Home Remedies for Yeast Infection in Dogs [Электронный ресурс]. – Режим доступа: www.cuteness.com/article/home-remedies-yeast-infection-dogs

Content is licensed under the Creative Commons Attribution 4.0 license (CC-BY 4.0)