(cc) BY

Слащёв Антон Юрьевич
ветеринарный врач
Университетская ветеринарная клиника
ФГБОУ ВО «Омский государственный аграрный университет
им. П.А. Столыпина»
г. Омск, Омская область
Левин Александр Алексеевич
студент
Институт ветеринарной медицины и биотехнологии
ФГБОУ ВО «Омский государственный аграрный университет
им. П.А. Столыпина»
г. Омск, Омская область

РЕНТГЕНОГРАФИЧЕСКАЯ КАРТИНА ГИДРОТОРАКСА У КОШЕК

Аннотация*: в статье рассмотрена рентгенографическая картина гидроторакса у кошек.*

Ключевые слова*: рентгенография, грудная клетка, торакальная хирургия, мелкие домашние животные, гидроторакс.*

Гидроторакс – это скопление плеврального выпота в полости грудной клетки. Гидроторакс – это не болезнь, а заключение, которое может сделать ветеринарный врач на основании анамнеза, перкуссии, аускультации, оценки рентгеновского снимка, ультразвуковой диагностики, компьютерной томографии для диагностики данной проблемы рутинно не применяются [2]. Скопление жидкости в грудной полости неминуемо приводит к снижению дыхательного объёма лёгких и, как следствие, одышку и дыхательную недостаточность [1].

Причины возникновения плевральных выпотов у собак и кошек.

Основной принцип скопления выпота-повышеная проницаемость плевры и капилляров кровеносных и лимфатических сосудов. Основные причины:

– инфекционные заболевания;

– асептические воспалительные процессы;

– снижение онкотического давления;

Content is licensed under the Creative Commons Attribution 4.0 license (CC-BY 4.0)

– первичные опухоли или метастатическое поражение;

– ранения в области грудной клетки;

– недостаточность кровообращения [2].

Цель данной статьи – провести рентгенографическое исследование животных с данной патологией.

Для достижения поставленной цели был определён ряд *задач:*

– провести рентгенографическое исследование грудной клетки;

– провести анализ рентгенографической картины.

Объектом исследования послужили животные, владельцы которых обращались в Университетскую ветеринарную клинику Омского ГАУ, в период с августа 2018 года по август 2019 года.

Методы исследования

1. Цифровая рентгенография проводилась на рентгеновском аппарате Examion Maxivet FPS.

2. Анализ и учёт полученных данных.

Результаты собственных исследований

За период с августа 2018 года по август 2019 года было зарегистрировано 15 случаев гидроторакса у животных, владельцы которых обращались за ветеринарной помощью в Университетскую ветеринарную клинику. При проведении рентгенографии отмечались характерные признаки для скопления свободной жидкости в грудной полости:

– ателектаз лёгких;

– неструктурированные затемнения интестициального типа;

– отсутствие визуализации силуэта сердца;

– скопление жидкости в плевральной полости.

Содержимое доступно по лицензии Creative Commons Attribution 4.0 license (CC-BY 4.0)

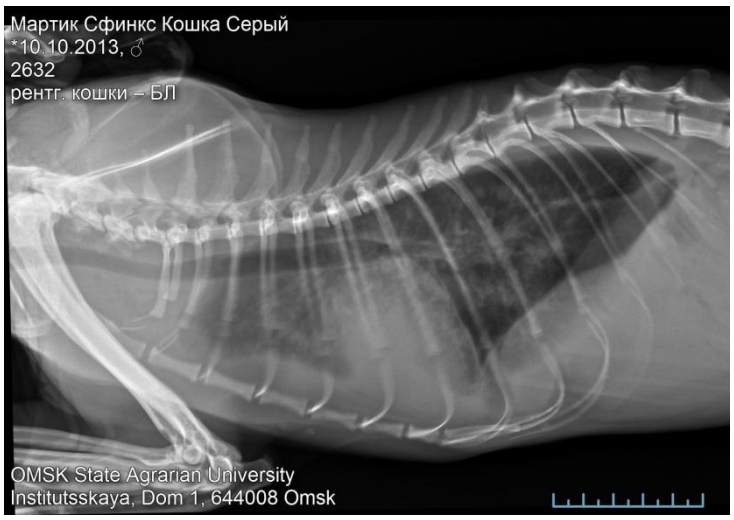

Рис. 1. Рентгенограмма №1 грудной клетки в медиолатеральной проекции

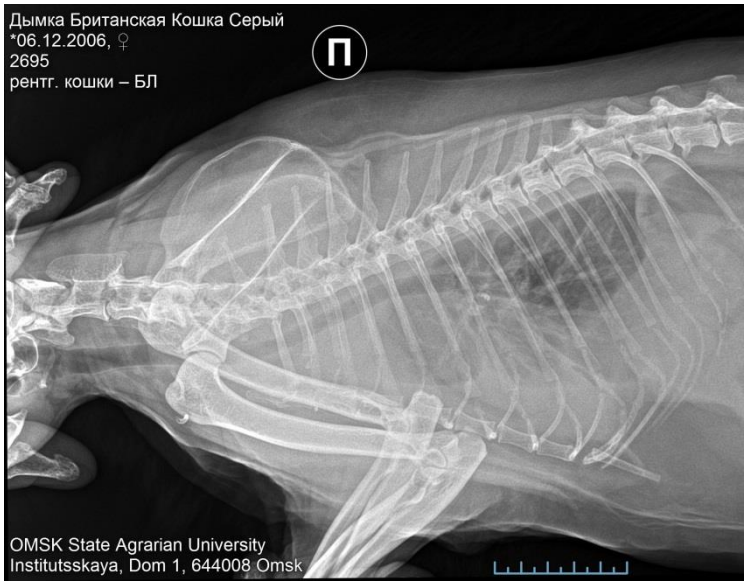

Рис. 2. Рентгенограмма №2 грудной клетки в медиолатеральной проекции

Список литературы

1. Kuehn F Ned. Disorders of the Chest Cavity of Cats [Электронный ресурс]. – Режим доступа: www.merckvetmanual.com/cat-owners/lung-and-airway-disorders-of-cats/disorders-of-the-chest-cavity-of-cats

2. Ackermann Lowell. Chylothorax in Cats [Электронный ресурс]. – Режим доступа: https://cat-world.com/chylothorax-in-cats.html

Content is licensed under the Creative Commons Attribution 4.0 license (CC-BY 4.0)