СЕЛЬСКОХОЗЯЙСТВЕННЫЕ НАУКИ

Зориков Юрий Валентинович
канд. биол. наук, доцент, преподаватель
Зорикова Антонина Александровна
канд. с.-х. наук, доцент, преподаватель

ОГАОУ СПО «Дмитриевский сельскохозяйственный техникум»
с. Дмитриевка, Белгородская область

УЗИ-ДИАГНОСТИКА В ПРОМЫШЛЕННОМ СВИНОВОДСТВЕ

***Аннотация**: в статье приводится научное обоснование ранней диагностики супоросности с применением ультразвукового исследования, даются практические советы по применению УЗИ-аппаратов в промышленном свиноводстве.*

***Ключевые слова**: промышленное свиноводство, ранняя диагностика супоросности, УЗИ-сканеры, звуковые волны, свиноматка холостая, свиноматка супоросная.*

Без эффективной диагностики супоросности на ранней стадии беременности невозможно интенсивное ведение свиноводства по промышленной технологии.

Клинические и лабораторные методы трудоемки и не отвечают требованиям современного свиноводства. Поэтому, последние годы, все шире используются ультразвуковые сканеры.

Основные исследования по применению УЗИ диагностики ранних сроков беременности были проведены на коровах. Результаты этих исследований позволяют сделать вывод о том, что с помощью аппаратов УЗИ можно не только определять стельность, но выявлять бесплодие у коров (Г.П. Дюльгер, 2003, М.А. Богданова, М.А. Багманов, И.И. Богданов, 2007). Диагностика супоросности этим методом проводится, но литературных сведений недостаточно.

Определение супоросности при помощи эхо-сканера – ультразвуковых сканирующих устройств, передающих изображение, происходит за счет эхо, которое создается при помощи звуковых волн, со скоростью 540 м/сек.

Звуковые волны отражаются различными слоями ткани, и по разнице времени от момента передачи до поступления обратного сигнала мы получаем информацию на дисплее.

Если ткани отсутствуют, то сигнал не отражается, и вместо изображения появляется черный экран.

Зонд функционирует как передающее и приемное устройство.

Мы посылаем маленькие пакеты звуковых волн (1000 раз в секунду), и от каждой секунды на «время прослушивания» остается 1000 микросекунд. Это «время прослушивания» является самым важным фактором для определения глубины, которую мы можем измерить.

Ряд факторов, касающихся «поглощения» сигнала:

– амплитуда частоты (чем выше, тем больше поглощение);

– тип ткани, которую мы собираемся сканировать (если это плодные воды, то поглощения почти не происходит);

– хотите ли мы получить широкомасштабный обзор или обзор только маленького участка.

Для четкости изображения важным фактором является разрешение, поэтому обращаем внимание на следующие моменты: использование достаточного количества геля, при этом должны быть хорошо отрегулированы контрастность и яркость монитора; наилучший результат дает сканирование под углом 30-450.

Метод УЗИ-сканирования дает хорошие результаты в период, начиная с 23 дня и далее по 35-й день после оплодотворения. Наиболее оптимальным сроком ранней диагностики супоросности свиноматок и ремонтных свинок является 26-28 день после искусственного осеменения. Причем первым днем считается день первого осеменения. После этого соотношение «воды/плод» меняется, что затрудняет обнаружение супоросности.

Технология сканирования сводится к следующему: зонд прибора прикладываем к животу свиноматки с правой стороны, между коленной складкой, паховым сгибом и молочной железой. Зонд обязательно смазываем гелем и направляем снизу-вверх под углом 30-450 на середину последнего ребра противоположной стороны реберной стенки свиноматки. Передвигаем зонд не только по направлению взад-вперед, но стараемся его также поворачивать.

Мочевой пузырь является хорошей отправной точкой, откуда мы продвигаемся вперед. Мочевой пузырь на изображении выглядит как большая черная дыра. Наполненный мочевой пузырь мешает ультразвуковому исследованию.

Если свиноматка холостая, то видны однородные примыкающие друг к другу точки серого цвета. Если свиноматка супоросная, то из-за околоплодных вод плод выглядит как большие серые клетки с черными обрамлениями вокруг.

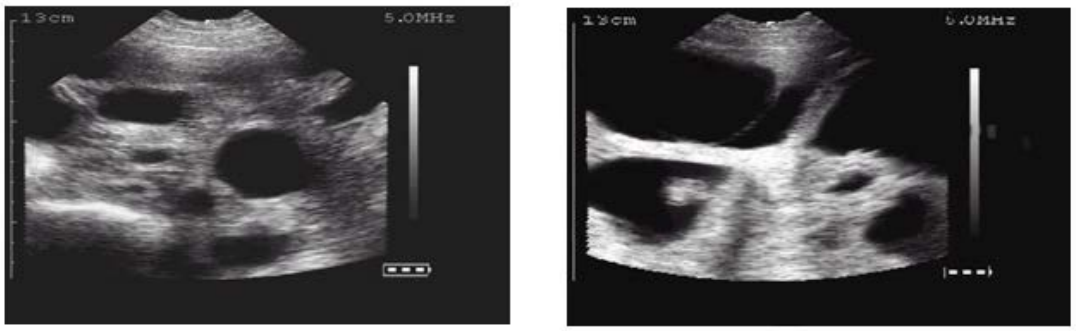

Рис. 1. Изображение супоросности на 21 и 28 день

Сомнительных свиноматок сканируем аппаратом УЗИ через 7 суток.

Применение УЗИ-диагностики позволяет повысить коэффициент использования свиноматок и диагностировать гинекологические заболевания на ранней стадии.

Список литературы

1. Богданова, М.А. Результаты испытания нового метода диагностики стельности / М.А. Богданова, М.А. Багманов, И.И. Богданов // Ветеринарная патология. М.: Ветеринарный консультант. – 2007. – №3. – С. 39–41.

2. Дюльгер, Г.П. Ультразвуковая диагностика ранних сроков беременности и бесплодия у коров // Ветеринария. 2003. – №3. – С. 14–18.